

Reporte de caso

## Primer reporte de “vejiga de lucha” en un felino con enfermedad del tracto urinario inferior obstructiva, inducido por el uso crónico de sonda uretral

### *First report of "stress bladder" in a feline with obstructive lower urinary tract disease induced by chronic use of urethral catheter*

Gustavo H. Martínez<sup>1</sup>, Candelaria Torres<sup>1</sup>, Víctor Castillo<sup>1</sup>, Dafne López<sup>3</sup>, Víctor Fernández<sup>1</sup>, Gustavo Alfonso<sup>1</sup>, Rocío Villarreal<sup>2</sup>, Sofía Cielli<sup>2</sup>, Florencia Viviani<sup>2</sup>, Alejandra Montico<sup>1</sup>, Mónica Fermepín<sup>1\*</sup>

<sup>1</sup>Instituto de Zoonosis Luis Pasteur (IZLP), Ministerio de Salud del GCBA, Av. Díaz Vélez 4821, Ciudad Autónoma de Buenos Aires (C1405DCD), Argentina.

<sup>2</sup>Residencia Veterinaria en Salud Pública, IZLP, Ministerio de Salud del GCBA. <sup>3</sup>Laboratorio de Patología del Hospital General de Agudos Francisco Santojanni Ministerio de Salud del GCBA. Pilar 950, Ciudad Autónoma de Buenos Aires (C1408DCD), Argentina.

e-mail: vetgustavomartinez@gmail.com

(Recibido: 7 de noviembre 2022; aceptado 26 marzo 2023)

#### RESUMEN

La vejiga de lucha es un término ecográfico que indica que la vejiga aumenta el grosor de su pared. Esta hipertrofia adaptativa de las fibras del músculo detrusor es consecuencia del aumento crónico de la presión intravesical, busca superar la resistencia de vaciado y generar la fuerza necesaria para vencer una obstrucción urinaria. Estos cambios fisiopatológicos son comunes en el hombre como consecuencia de una obstrucción parcial de la uretra o estenosis de la misma, producida principalmente por la hiperplasia prostática benigna. Hasta el momento no se han encontrado reportes de esta patología en felinos. Este trabajo presenta dos casos de felinos machos, enteros, con antecedentes de enfermedades del tracto urinario inferior (FLUDT), que presentaron cambios morfológicos y funcionales en la vejiga urinaria, secundarios al uso prolongado de una sonda uretral. Uno de ellos, presentaba modificaciones microscópicas compatibles con el de vejiga de lucha y el otro alteraciones que pueden considerarse como una etapa previa a la anterior.

**Palabras clave:** FLUDT, sonda uretral, vejiga de lucha, felinos

#### ABSTRACT

The stress bladder is an ultrasound term that indicates that the bladder increases the thickness of its wall. This adaptive hypertrophy of the detrusor muscle fibers is a consequence of the chronic increase in intravesical pressure, seeking to overcome voiding resistance and generating the necessary force to overcome urinary obstruction. These pathophysiological changes are common in men because of a partial obstruction or stricture of the urethra, mainly caused by benign prostatic hyperplasia. So far no reports of this pathology have been found in felines. This work presents two cases of intact male cats, with a history of lower urinary tract diseases (FLUDT). They presented morphological and functional changes in the urinary bladder, secondary to the prolonged use of a urethral catheter. One of them presented microscopic modifications compatible with those of the stress bladder outlet obstruction and the other alterations that can be considered as a stage prior to the previous one.

**Keywords:** FLUDT, urethral catheter, stress bladder, feline

#### INTRODUCCIÓN

La denominación “vejiga de lucha” refiere a cambios morfológicos y funcionales en la vejiga urinaria, generalmente graves, secundarios a la dificultad crónica para orinar. Esta afección, que afecta al músculo detrusor vesical, se ha descrito en humanos como consecuencia de diferentes patologías que obstruyen parcialmente la salida de la orina al exterior, siendo la hiperplasia prostática benigna (HPB) la causa más frecuente en hombres. Se caracteriza a la cistoscopia por ser una

vejiga de aspecto trabeculado, similar a una reja o panal y el diagnóstico definitivo se realiza por histopatología.

La vejiga es un órgano muscular hueco, formado por tres capas entretrejidas de fibras musculares lisas que se conocen como músculo detrusor. Estas fibras mecano-sensibles, al distenderse, permiten el llenado y almacenamiento de la orina; como así también su posterior evacuación cuando las mismas se contraen y ocurre la relajación de los esfínteres del cuello vesical y los uretrales, lo que permite una micción eficiente sin resistencia. En determinadas patologías crónicas,

en respuesta a situaciones de estrés y estiramiento sostenido de dichas fibras musculares, cuando se encuentra obstruido parcialmente el tracto de salida de la vejiga, se producen modificaciones en la expresión genética de los moduladores miR-133 inducidos por TGF- $\beta$ 1 y su posterior síntesis proteica, que terminan alterando la ultraestructura y fisiología de las membranas celulares, el citoesqueleto, las proteínas contráctiles, las mitocondrias, la matriz celular y las redes neuronales, remodelando la pared vesical hacia la hipertrofia y fibrosis<sup>2</sup>.

Esta hipertrofia vesical con aumento de peso y grosor, se produce para compensar y adaptarse a la alta presión positiva intravesical, con el objeto de superar la resistencia al vaciado y aumentar su fuerza para expulsar la orina contra la obstrucción, lo que termina produciendo no solo modificaciones en las células del músculo liso, sino también en la matriz extra celular, con aumento de los depósitos de colágeno<sup>3, 4</sup>. Además de este aumento del tejido conectivo, se ha observado que existe un reemplazo de las proteínas del aparato contráctil de las células del músculo liso, con sus isoformas no musculares (embrionarias), como la cadena pesada de miosina no muscular (MHC), la isoforma "a" de tropomiosina, la calponina, las  $\beta$ - y  $\gamma$ -actina, que hacen que disminuya significativamente su elasticidad y distensibilidad. Se asocia, también la expresión alterada de proteínas reguladoras y de señalización, como la calmodulina, la quinasa activada por la proteína Rho y las caveolinas<sup>5</sup>.

Posteriormente estos cambios producen una disminución significativa de la irrigación del músculo detrusor y, por lo tanto, una menor difusión de oxígeno a los tejidos. Esta hipoxia focal inicial, activa los reguladores, aumentando los factores angiogénicos, como la endostatina XV, que induce la construcción de nuevos vasos sanguíneos dentro de los espacios intersticiales y alrededor de los haces musculares; hasta que, por el aumento constante del depósito de colágeno y la subsiguiente fibrosis, da como resultado la inhibición de esta angiogénesis adicional, produciendo una disminución del flujo sanguíneo, con la consecuente aparición de lesiones por isquemia y la progresión gradual hacia la descompensación en su etapa terminal<sup>5, 6</sup>.

En los felinos la enfermedad del tracto urinario inferior (FLUDT) es un problema frecuente en la clínica diaria y engloba una serie de afecciones que afectan la vejiga urinaria y/o uretra, que pueden presentar obstrucción parcial o completa de la misma, siendo la cistitis idiopática obstructiva, la urolitiasis, las neoplasias y los tapones uretrales las causas más graves<sup>7, 8</sup>. Se desconoce la prevalencia real de esta enfermedad, pero se ha observado que se presenta con mayor frecuencia en felinos que consumen alimentos secos, con acceso restringido al agua, procesos de dolor y angustia crónica, obesidad, sedentarios y/o que se les haya practicado esterilización quirúrgica a temprana edad, por disminuir el crecimiento de la uretra<sup>9-13</sup>, también se ha visto en gatos que no tienen la posibilidad de acceder al exterior en ningún momento (gatos de interior o *indoor*)<sup>14</sup>. Se han intentado realizar diferentes estudios de prevalencia, pero con resultados muy variables, como ser un 10,62 % evaluando un período de 15 años en Bogotá, Colombia<sup>15</sup>, un 3 % de prevalencia con 0,85 % de incidencia en el 2014 en Estados Unidos<sup>16</sup>, contrastado con un estudio previo que proporcionó un 7 a 8 % en el 2007 en este último país<sup>17</sup>.

Hasta la fecha no se han encontrado publicaciones que identifiquen casos de "vejiga de lucha" en felinos, aunque si

cambios anatomo-patológicos vesicales, no neoplásicos. Un estudio describió la presentación de un caso clínico de FLUDT en el que mediante diagnóstico ecográfico se observaba dilatación de la vejiga con aumento del grosor de su pared a consecuencia de una severa cistitis fibrinonecrotica y supurativa, observándose en el estudio microscópico severos cambios microcirculatorios, con múltiples focos de congestión y hemorragia de distribución difusa, comprometiendo la túnica mucosa y submucosa<sup>18</sup>. En otro estudio se describieron cambios histopatológicos vesicales, detectados post mortem, en catorce gatos con obstrucción uretral, con lesiones de diferente gravedad (leves, moderadas y severas), relacionados paralelamente al aumento de las concentraciones de potasio en sangre, pero en ningún caso se describieron abundantes depósitos de colágeno en la pared de la vejiga, compatibles con "vejiga de lucha"<sup>19</sup>. En estudios previos ya se había determinado que la obstrucción uretral puede provocar atonía y daño del músculo detrusor, daño en la mucosa vesical y en los nervios ubicados en su pared, o lesión de la uretra como consecuencia de un aumento sostenido de la presión intravesical. Estas micro lesiones producen su engrosamiento, debido al edema, infiltración de células inflamatorias y la congestión que se genera; provocando disminución de su elasticidad, atonía y espasmo en forma transitoria o persistente durante un período impredecible de tiempo llevando a daños irreversibles de la vejiga<sup>20</sup>.

El objetivo de este trabajo es dar a conocer el hallazgo de un caso de un felino (*Felis silvestris catus*) con cambios morfológicos e histopatológicos compatibles con "vejiga de lucha" y que hasta el momento no habían sido documentados en esta especie; y otro caso sospechoso con cambios estructurales idénticos pero con algunas diferencias histopatológicas, que podrían interpretarse como una etapa previa al caso anterior.

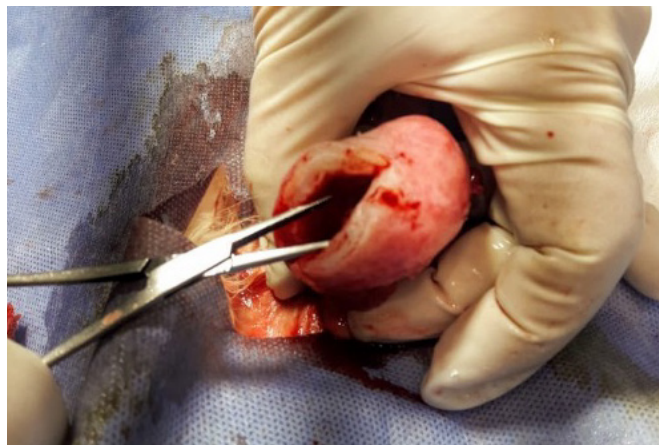## PRESENTACIÓN DEL CASO 1

El 6 de octubre de 2021 se presenta a consulta en el Servicio de Consultorios Externos del Instituto de Zoonosis Luis Pasteur, CABA, un felino macho de 11 años de edad, entero, de raza común europea, con dificultad para orinar de 3 meses de evolución. El paciente había tenido sondajes vesicales frecuentes, con permanencia de la sonda uretral durante varios días en forma intermitente y le habían indicado un tratamiento con enrofloxacin y fluidoterapia. Al momento de la consulta, se presenta con la urgencia de imposibilidad para orinar en las últimas 24 horas, a pesar de los nuevos intentos de sondaje uretral. Presentaba un análisis de laboratorio previo de 30 días de antigüedad, cuyos resultados fueron: Hematocrito 37,8 %, Leucocitos 28900/ $\mu$ l, recuento plaquetario 175000/ $\mu$ l, GPT (ALT) 84 U/L, FAS 45 U/L, CPK 350 U/L, Lactato 6.64 mmol/L, proteínas totales 5.8 g/dl, albúmina 3 g/dl, glucemia 88 mg/dl, sin evaluación de la uremia, creatininemia, ni análisis de orina. Cabe aclarar que consumía alimento balanceado seco, tenía hábitos *indoor* y que los dueños observaron, varios años atrás, la presencia de polaquiuria, con períodos de mayor intensidad que otros y con mejorías temporarias sin intervención veterinaria.

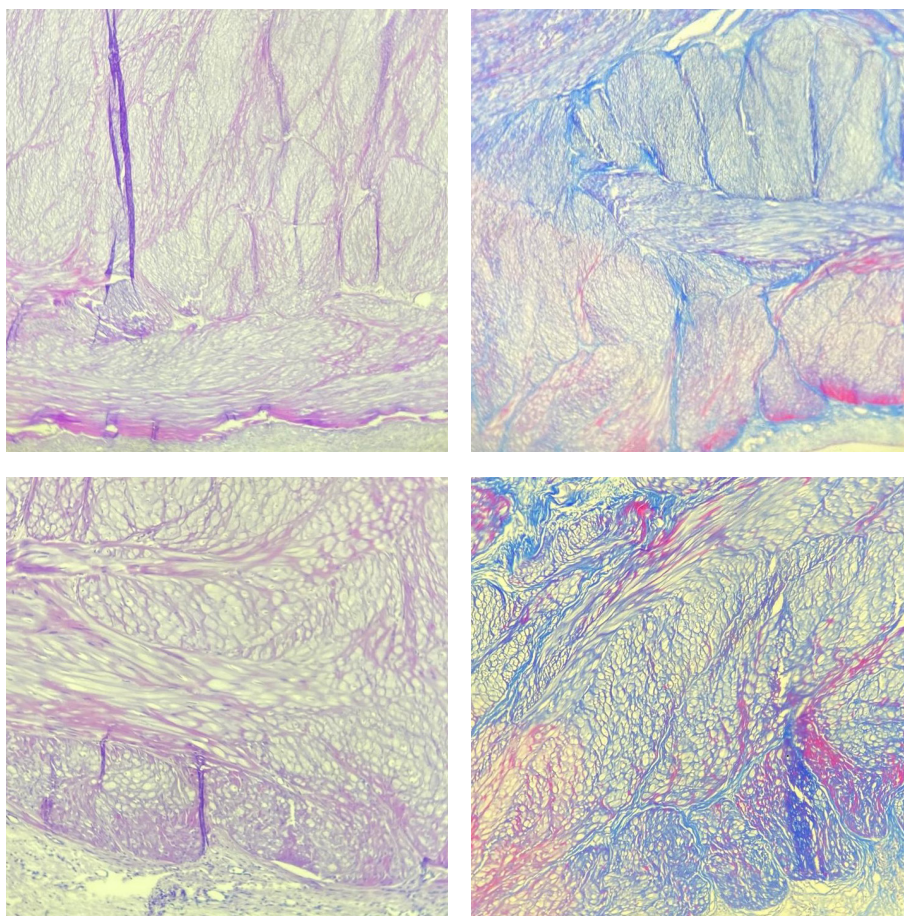
Los hallazgos al examen clínico general fueron: sensorio alerta, mucosas ligeramente pálidas, tiempo de llenado capilar (TLLC) 2 segundos, leve deshidratación (menor al 5 %), linfonódulos normales y temperatura 38,4°C. Al examen clínico particular presentaba manto piloso deslucido, sin particularidades a la auscultación torácica y evidencia de vejiga llena, detectada

por palpación abdominal, que abarcaba la región mesohipogástrica. Debido a la imposibilidad de volver a realizar el sondaje, ya que a pesar de las maniobras realizadas la uretra permanecía no permeable, se decide realizar una cirugía de urgencia sin éxito ya que el animal fallece durante el procedimiento quirúrgico. En la misma se observó una vejiga de consistencia dura y chica, con un considerable aumento en el espesor de la pared vesical y aspecto homogéneo al corte transversal

(Figura 1). Al estudio histopatológico se observó escasa vascularización, fibras musculares aisladas y con una abundante distribución trabecular de fibras de colágeno, coloreado de azul en los cortes histológicos mediante una tinción tricrómica de Masson (Figura 2). Dicho patrón histopatológico es compatible con los casos de “vejiga de lucha” documentados en humanos y no descrito aún en patologías vesicales en felinos.



**Figura 1.** Imágenes del aspecto macroscópico de la vejiga del caso 1, se observa un considerable aumento en el grosor de la pared y con aspecto homogéneo.



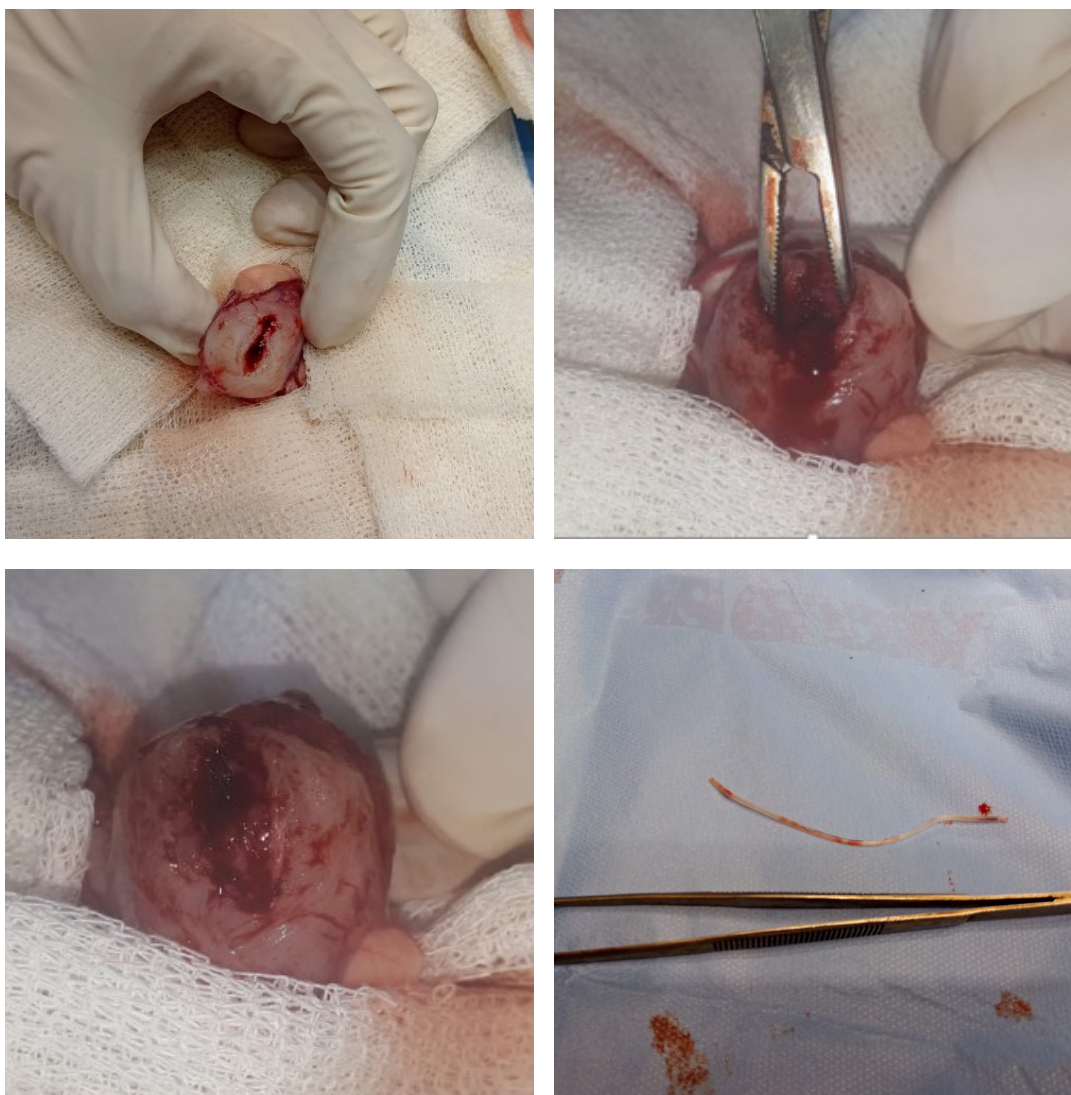**Figura 2.** Cambios histopatológico del caso 1: Se observa una disminución de la vascularización de la pared de la vejiga, escasas fibras musculares y abundantes depósitos de colágeno. Tinción tricrómica de Masson.

## PRESENTACIÓN DEL CASO 2

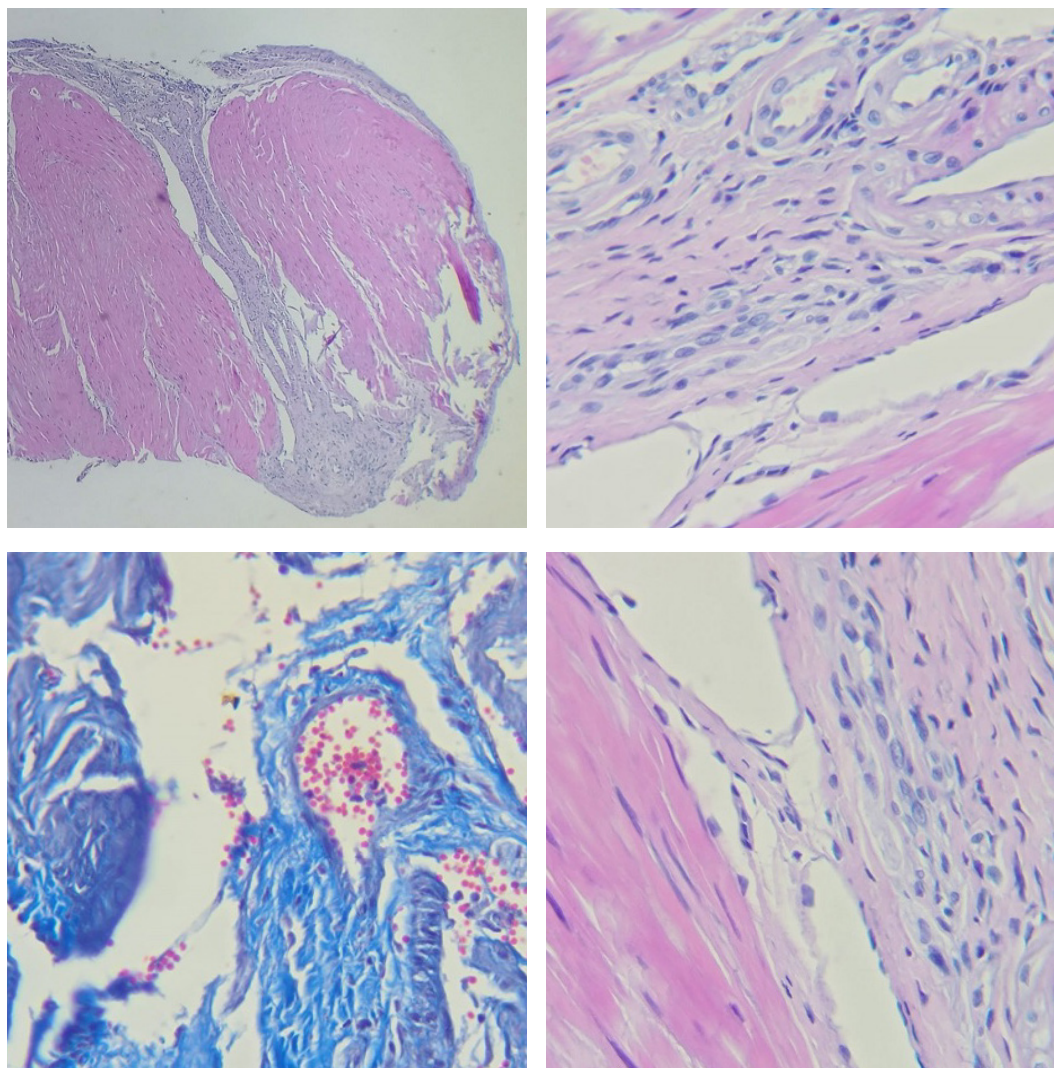
El segundo caso fue atendido en el mismo Servicio, el 8 de abril de 2022. Asistió a la consulta un felino macho de 4 años de edad, entero, de raza común europea, que presentaba desde hacía varios meses dificultad para orinar. Desde ese momento hasta la consulta clínica había estado con un tratamiento ininterrumpido con ciprofloxacina combinada con bromuro de propantelina, y tenido colocada una sonda uretral al inicio del mismo, que el gato se había sacado al día siguiente según recuerda el propietario. El paciente se encontraba estable, sin particularidades en el examen clínico general ni particular, a excepción de que la vejiga se evidenciaba llena a la palpación abdominal. Luego de una ecografía abdominal exploratoria en donde se evidenció la presencia de un segmento de sonda vesical en la salida de la vejiga y la confirmación de que la uretra tenía una permeabilidad parcial, se derivó a una cirugía de urgencia, sin estudios

de laboratorio previos. Posteriormente en la cistotomía, se observó también un aumento de la consistencia y grosor de la pared de la vejiga, con la presencia de los restos de una sonda uretral (Figura 3). Además de remover el cuerpo extraño, se tomaron muestras para histopatología. Posteriormente a la cirugía, el felino vivió durante 30 días más, y no fue posible realizar el seguimiento clínico post quirúrgico, ni de laboratorio ya que el tenedor del animal no lo trajo para su control.

Se estima que el gato, con sus intentos de sacarse la sonda uretral, llegó a cortarla con sus dientes liberando su anclaje externo, desplazándose la misma cranealmente para ubicarse en el trigono vesical, en la dilatación que lleva al orificio uretral interno. En su examen histopatológico se observó un aumento de la cantidad de fibras musculares y escasa vascularización, sin evidencia de depósito de fibras de colágeno, en los cortes histológicos mediante una tinción tricrómica de Masson (Figura 4).



**Figura 3.** Imágenes del aspecto macroscópico de la vejiga, en el que se observa un aumento del grosor de la pared vesical y cuerpo extraño extraído en la cistotomía, en el caso 2.



**Figura 4:** Cambios histopatológico del caso 2: describe el tejido con escasa vascularización, y aumento de la cantidad de fibras musculares, sin evidencia de depósito de colágeno. Tinción tricrómica de Masson.

A pesar de la escasa información sobre el manejo previo de este caso, la imposibilidad de hacer un seguimiento posterior a la cirugía y no poder asegurar que haya una asociación con los mecanismos de acción y evolución de la patogenia descrita en el caso 1, nos pareció importante comunicar los hallazgos obtenidos, ya que no se han descrito alteraciones histopatológicas similares en la bibliografía consultada hasta la fecha.

## DISCUSIÓN

A pesar de que el FLUDT obstructivo es una patología frecuente en la clínica diaria, cuyas causas más comunes son los tapones uretrales, la cistitis idiopática obstructiva, la cristaluria y/o urolitos, como agentes causales de las obstrucciones uretrales parciales; no serían causa suficiente como para producir una situación de estrés significativa sobre el músculo detrusor, que genere a largo plazo modificaciones en la expresión genética, con la consiguiente modificación en la síntesis proteica, incremento de los depósitos de colágeno y disminución de su irrigación, que produzcan el aumento en el grosor de la pared de la vejiga, con pérdida de su elasticidad y distensibilidad.

Pero si sumamos a este escenario crítico, un cuerpo extraño que no obstruya completamente la salida de la uretra, como ser la utilización de una sonda vesical sin supervisión veterinaria y por largos períodos de tiempo, podrían generarse las condiciones necesarias para que se presenten los cambios fisiopatológicos necesarios para formar una "vejiga de lucha", como se pudo confirmar histopatológicamente en el primer caso.

Además de ello, si nos basamos en la similitud macroscópica irreversible de los dos casos, sumada a la diferencia histopatológica por la ausencia de los depósitos de colágeno en el Caso 2, a pesar de observarse un aumento en la cantidad de fibras musculares y escasa vascularización que presentaban las muestras tomadas, podríamos estar en presencia de una etapa previa en la que aún no se han formado dichos depósitos y su distribución trabecular en el músculo detrusor. Por lo que se sospecha, que por la menor edad del paciente y menor tiempo de evolución del cuadro obstructivo parcial, las microlesiones que fueran generadas por el aumento crónico de la presión intravesical sólo llegaron a producir el engrosamiento, disminución de la elasticidad y atonía de la pared de la vejiga, pero aún este estímulo necesitaba un tiempo

mayor para generar los cambios fisiopatológicos necesarios para que comiencen a generarse los depósitos de fibras de colágeno y su progresión gradual hacia su etapa terminal, como se observa en una “vejiga de lucha”.

A pesar de los hallazgos presentados en este trabajo, se necesita mayor casuística y estudios sobre la existencia de los moduladores miR-133 inducidos por TGF- $\beta$ 1 en felinos, para que estos mecanismos de acción puedan ser traspolados a esta especie, en situaciones donde se utilizan en forma crónica las sondas uretrales, y así poder confirmar esta asociación.

## AGRADECIMIENTOS

Queremos agradecer a la Dra. Dafne López, Jefa de Residentes del Laboratorio de Patología, del Hospital General de Agudos Francisco Santojanni, por su apoyo y colaboración en la realización de este trabajo, y especialmente a la Dra. Mónica Fermepín por su apoyo incondicional a lo largo de estos años, QEPD.

## Conflicto de interés

Los autores no tienen conflictos de intereses por declarar.

## REFERENCIAS

- Duan LJ, Qi J, Kong XJ, Huang T, Qian XQ, Xu D, Liang JH, Kang J. miR-133 modulates TGF- $\beta$ 1-induced bladder smooth muscle cell hypertrophic and fibrotic response: Implication for a role of microRNA in bladder wall remodeling caused by bladder outlet obstruction. *Cell Signal*. 2015 Feb;27(2):215-227.
- Mirone V, Imbimbo C, Longo N, Fusco F. The Detrusor Muscle: An innocent victim of bladder outlet obstruction. *Eur Urol*. 2006;51:57-66.
- Deveaud C, Macarak E, Kucich U, Ewalt D, Abrams WR, Howard PS. Molecular analysis of collagens in bladder fibrosis. *J Urol*. 1998;160(4):1518-1527.
- Alcántara Montero. Fisiopatología de la historia natural de la uropatía obstructiva secundaria a obstrucción de salida de la vejiga por hiperplasia benigna de próstata: implicaciones en la práctica clínica. *Rev Mex Urol* 2017; 77(5):425-428.
- Komninos C, Mitsogiannis I. Obstruction-induced alterations within the urinary bladder and their role in the pathophysiology of lower urinary tract symptomatology. *Can Urol Assoc J*. 2014;8(7-8):E524-530.
- Tubaro A, De Nunzio C, Trucchi A, Palleschi G, Miano L. The effect of bladder outlet obstruction treatment on ultrasound determined bladder wall thickness. *Rev Urol*. 2005;7(Suppl6):S35-S42.
- Abdel-Saeed H, Reem RT, Farag HS. Diagnostic and epidemiological studies on obstructive feline lower urinary tract disease (FLUTD) with special reference to anatomical findings in Egyptian tomcats. *Bulg. J. Vet. Med*. 2021;24(3):383-394.
- George C, Grauer G. Feline urethral obstruction: Diagnosis & management. *Today's Veterinary Practice* 2016;36-44.
- Gomes VDR, Ariza PC, Schulz FJ Jr, Fioravanti MCS. Risk factors associated with feline urolithiasis. *Vet Res Commun*. 2018;42:87-94.
- Gunn-Moore DA. Feline lower urinary tract disease. *J Feline Med Surg*. 2003;5:133-138.
- Lund HS, Skogtun G, Sørum H, Eggertsdóttir AV. Antimicrobial susceptibility in bacterial isolates from Norwegian cats with lower urinary tract disease. *J Feline Med Surg*. 2015;17:507-515.
- Piyarungsri K, Tangtrongsup S, Thitaram N, Lekklar P, Kittinuntasilp A. Prevalence and risk factors of feline lower urinary tract disease in Chiang Mai, Thailand. *Sci Rep*. 2020;10(1):196.
- Wouters F, Lombardo De Barros C, Barth A. Síndrome Urológico Felino: 13 casos. *Cienc Rural* 1998;28(3):497-500.
- Buffington CAT, Westropp JL, Chew DY, Bolus RR. Risk factors associated with clinical signs of lower urinary tract disease in indoor-housed cats. *J Am Vet Med Assoc*. 2006;228(5):722-725.
- Urbina Bohórquez EM, Campos Mosquera C. Estudio retrospectivo de la prevalencia de enfermedades del sistema urinario, en una población de caninos y felinos en un lapso de 15 años (1993-2008) en la Ciudad de Bogotá, Colombia. Universidad de la Salle. Bogotá, Colombia (Tesis de pre-grado), ciencia.lasalle.edu.co, 2009.
- Becvarova I. New developments in the nutritional management of FLUTD. *Proceedings of the Southern European Veterinary Conference and Congreso Nacional AVEPA 2014*. Barcelona, España.
- Forrester SD, Roudebush P. Evidence-Based Management of Feline Lower Urinary Tract Disease. *Vet Clin North Am Small Anim Pract* 2007;37:533-558.
- Astaiza-Martinez JM, Benavides-Melo CJ, Chaves-Velasquez CA, Ascuntar OM, Juajinoy MF. Enfermedad del tracto urinario bajo felino. Reporte de caso. *investig. pecu*. 2013;2(2):67-75.
- Mauro KD, Bradley CW, Drobatz KJ. Postmortem urinary tract changes in cats with urethral obstruction. *J Vet Emerg Crit Care* 2020;30:187-193.
- Bartges JW, Finco RD, Polzin DJ, Osborne CA, Barsanti JA, Brown SA. Pathophysiology of urethral obstruction. *Vet Clin North Am Small Anim Pract* 1996; 26(2), 255-264.



Este artículo está bajo una Licencia Creative Commons. Atribución-No Comercial-Sin Derivadas 4.0 Internacional <https://creativecommons.org/licenses/by-nc-nd/4.0/deed.es>